REVUE ARCHEOLOGIQUE DE PICARDIE

Trimestriel - **N° 3-4 1991/200 F**

• Recherches archéologiques récentes à Beauvais (Oise)

ÉTUDE PALÉOPATHOLOGIQUE DE DEUX SÉPULTURES DU CIMETIÈRE DU HAUT MOYEN AGE, PLACE CLÉMENCEAU A BEAUVAIS (OISE)

Joël BLONDIAUX

Sépulture 1450

Les deux calcaneums portent une facette surnuméraire avec les naviculaires. Les conséquences pathologiques de ce caractère anatomique ne sont pas connues.

Sépulture 1463

Homme, mature, 173 cm. Ce sujet présente trois types de pathologie :

1 - Un bloc vertébral postérieur de la deuxième et de la troisième cervicales, dont l'origine congénitale est connue sans qu'une étiologie génétique soit prouvée (fig. 1).



Fig. 1 : Beauvais, Hôtel de Ville ; bloc vertébral C2-C3.

Fig. 2 : Beauvais, Hôtel de Ville ; exostose aux dépens de l'insertion du brachial antérieur.

2 - Sur le bord externe de la tubérosité bicipitale, une exostose aplatie, arrondie, à surface mousse, aux bords irréguliers, de 17 mm/20 mm, s'est faite aux dépens de l'insertion du biceps brachial (fig. 2).

3 - Une côte gauche moyenne (C45 à C10) voit son arc postérieur soufflé sur une hauteur de 38 mm, une longueur de 75 mm et une profondeur de 49 mm. Les faces supérieure (fig. 3) et antérieure (fig. 4) sont lisses, mais les faces postérieure (fig. 5) et inférieure (fig. 6) sont parcourues par des sillons et des crêtes irrégulières. L'articulation costo-vertébrale est indemne. L'arc moyen, intact, s'attache à angle ouvert avec la formation kystique. La corticale est tellement mince, par endroit, qu'elle fait communiquer la néo-cavité avec l'extérieur par un orifice large à la face postérieure (fig. 5) et par deux petits orifices sur la face supérieure (fig. 3). Observée par endoscope, la surface interne de la cavité est soulevée par un fin tapis vermiculaire, par des spicu-

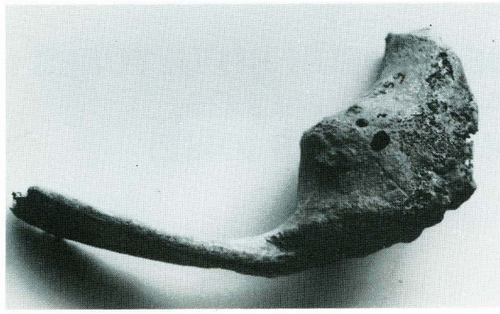

Fig. 3 : Beauvais, Hôtel de Ville ; displasie fibreuse monostotique, face supérieure.

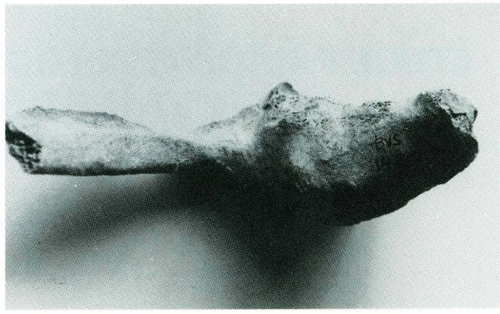

Fig. 4 : Beauvais, Hôtel de Ville ; displasie monostotique, face antérieure.

Fig. 5 : Beauvais, Hôtel de Ville ; displasie fibreuse monostotique, face postérieure.

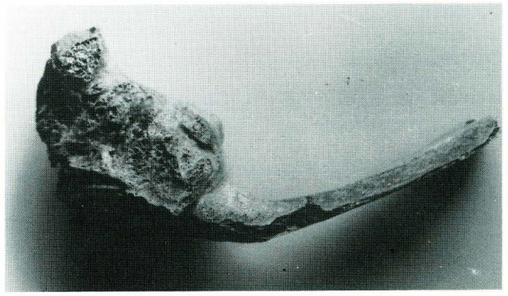

Fig. 6 : Beauvais, Hôtel de Ville ; displasie monostotique, face inférieure.

les, crêtes, nodules et cloisons osseuses à surface mousse. La radiographie (fig. 7) de la pièce distingue un ensemble de zônes vacuolaires coalescentes limitées par des lignes condensées filigranées, l'une d'elles s'engageant en doigt de gant dans la médullaire costale distale. La littérature paléopathologique ne décrit pas de lésions costales identiques. Toutefois, un certain nombre de diagnostics peuvent être proposés :

- *Le granulose éosinophile :* outre que la forme costale unique est rare, l'aspect réticulaire proliferatif interne n'est guère évocateur de cette forme d'histyocytose.

- *Le chondrome solitaire :* il touche aussi très rarement les côtes, mais plutôt les phalanges, métacarpiens et métatarsiens.

- *Le kyste anévrysmal :* loin de souffler l'ensemble de la corticale de l'os plat, il préserve une bonne partie de la corticale d'origine.

- *La dysplasie fibreuse, dans sa forme monostotique :* elle est caractéristique de cette maladie dans l'atteinte costale soufflant l'os 6 à 8 fois son diamètre normal, avec les remaniements endokystiques traduits en radiographie par l'image en filigrane ou en poudre de craie. Afin d'éliminer une forme polyostotique, nous avons radiographié le crâne et les extrémités fémorales supérieures. Si les fémurs sont tout à fait normaux, le crâne présente des taches nettement condensantes dans les régions frontales et pariétales (fig. 8). Nous avons donc prélevé un fragment de calotte aux fins d'étude microscopique. La coupe de 30 microns, en microscopie optique, (40 x et 100 x) montre surtout les effets importants de la diagénèse. Les microcavités bactériennes détruisent les structures phospho-calciques surtout au niveau des corticales et rendent leur description difficile. Quelques ostéons sont encore visibles. Dans l'ensemble, il ne paraît pas exister de bouleversements structuraux autres que *post-mortem* tant au niveau cortical que médullaire (fig. 9 et 10).

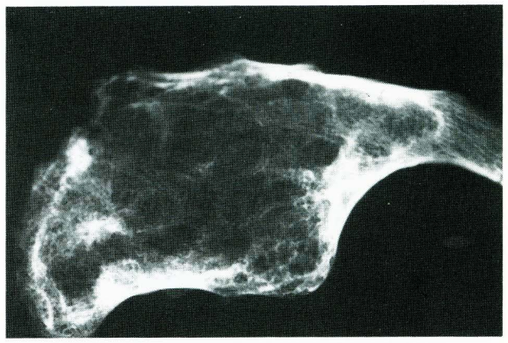

Fig. 7 : Beauvais, Hôtel de Ville ; radiographie extrémité costale proximale.

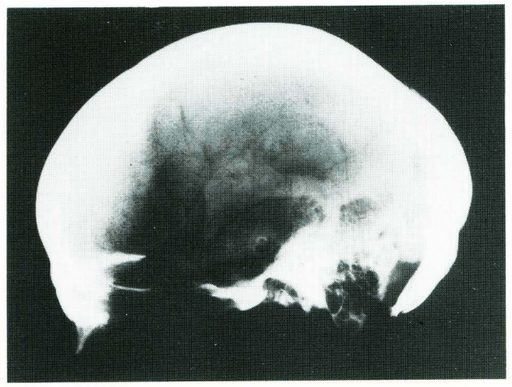

Fig. 8 : Beauvais, Hôtel de Ville ; radiographie du crâne.

CRÉDIT RADIOGRAPHIQUE ET PHOTOS MICROSCOPE

- Radio : Dr F. Auquier, Centre d'Imagerie médicale, 59400 Cambrai ;
- Coupe et microcopie : Dr Patrick de Wever, Laboratoire de stratigraphie CNRS, LA 1315, Paris VI.

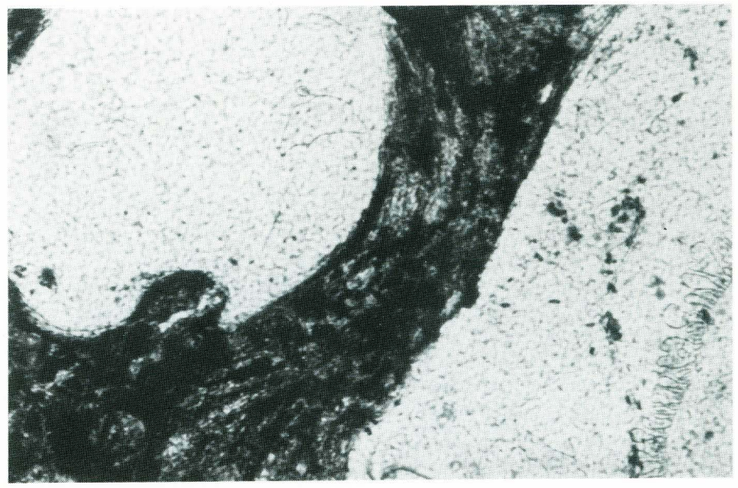

Fig. 9 : Beauvais, Hôtel de Ville ; médullaire X40.

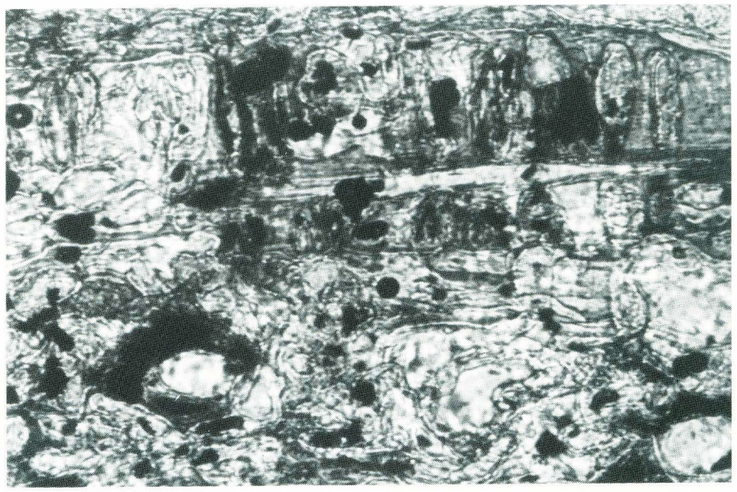

Fig. 10 : Beauvais, Hôtel de Ville ; cortical X100.