Nord-Ouest Archéologie

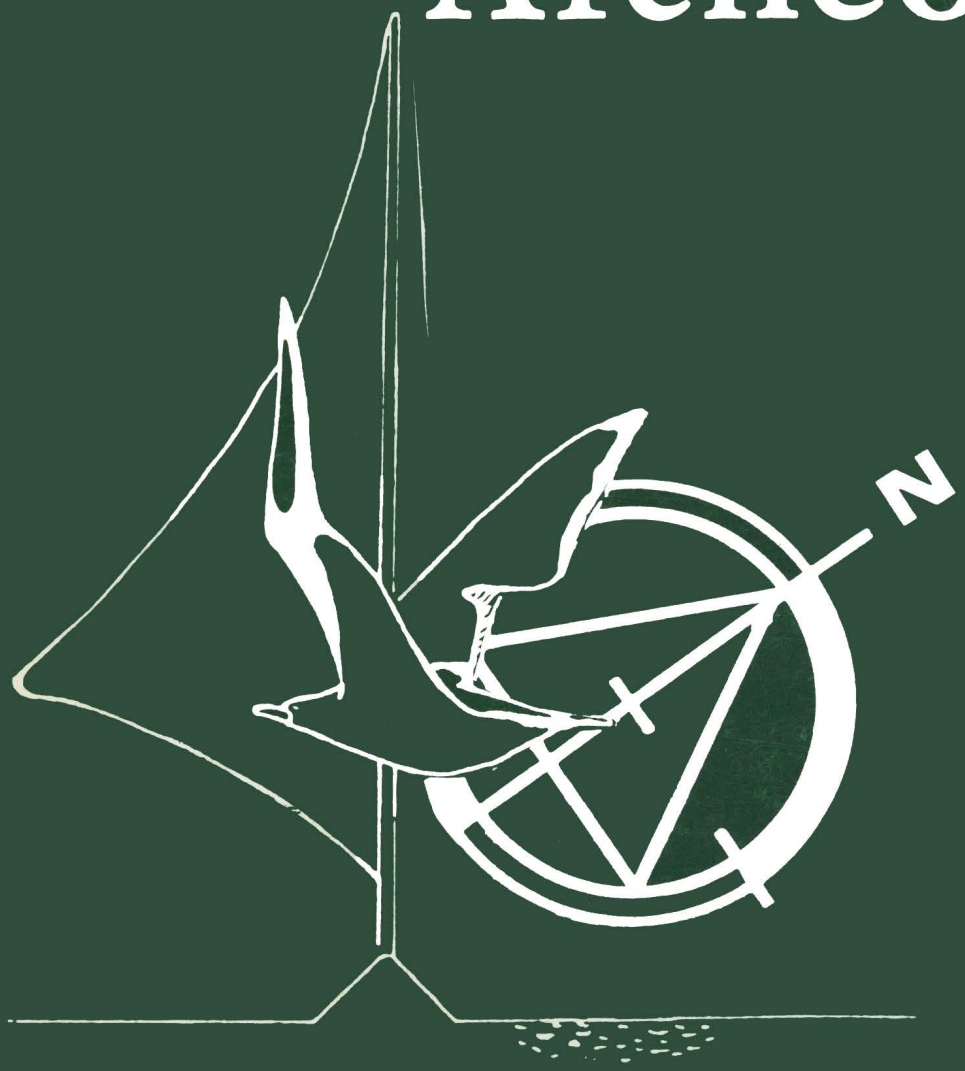

I

1988

Etude Ostéologique des Sépultures du Froid-Mont Beauvoir (Oise)

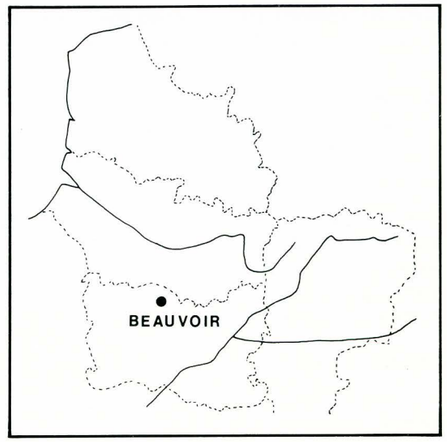

Dr Pierre BARBET

SÉPULTURE I :

La fouille de la sépulture n° 1 du Froid-Mont a permis de découvrir une zone argileuse brunâtre contenant plusieurs fragments d'os calcinés humains. La totalité de cet amas correspondant aux restes d'une incinération a été tamisée et une cinquantaine de fragments osseux isolés. Ils se composent essentiellement d'éclats de diaphyses d'os longs dont la crémation à haute température leur a donné une teinte blanc-grisâtre à gris-noire. Certains sont recouverts à leur face externe d'une couche terreuse grisâtre, brillante, dûe à une véritable vitrification de la terre qui les englobait. Aucun fragment de bois calciné n'est visible dans l'amas prélevé.

L'étude anthropologique de ces fragments est particulièrement délicate du fait du faible échantillonnage découvert et, surtout, des déformations des ossements sous l'action du feu. En effet, ceux-ci présentent une réduction de volume rendant difficile leur identification, et de nombreuses fissures ayant abouti à leur fragmentation. Il ne faut pas négliger également le rôle néfaste de l'eau de ruissellement et de la végétation qui sont pour une grande part responsables du mauvais état de conservation des ossements inhumés.

Ont pu être déterminés :

- un fragment de calotte crânienne de 32 x 21 mm et 4 mm d'épaisseur, correspondant à la partie supérieure de l'os occipital (région lambdoïde) d'adulte dont la suture lambdoïde est encore visible et n'était pas encore ossifiée du vivant du sujet.
- un fragment d'os frontal de 19 x 22 mm et 6 mm d'épaisseur appartenant à la région fronto-sphénoïdale gauche et présentant également quelques traces de la suture fronto-sphénoïdale, mais trop dégradée pour être interprétée.
- un fragment de maxillaire supérieur gauche humain de 20 x 13 mm montrant les alvéoles vides des incisives, canines, première et deuxième prémolaires supérieures et une partie du plancher du sinus maxillaire. Bien que fortement dégradées, il semble que l'incisive latérale supérieure et la première prémolaire aient été perdues ante-mortem.

Remarque : aucun germe dentaire n'est visible sur ce fragment sur les clichés radiologiques, ce qui exclut l'appartenance de ces ossements à un enfant.

- un fragment de diaphyse fémorale de 55 x 16 mm dont le cortex a une épaisseur de 3 mm environ. Le diamètre maximum restitué est supérieur à 17 mm (mais ininterprétable vu la réduction volumétrique dûe à la crémation). Un autre fragment de diaphyse fémorale aux dimensions semblables est également à noter. Il faut remarquer que malgré l'échauffement subi par ces éléments, l'indice cortico-diaphysaire reste élevé et correspond à ceux d'un fémur d'adulte (17,6).

La taille de l'individu n'a pu être calculée à partir de ces trop petits échantillons.

- trois fragments de diaphyse tibiale de 25 à 38 mm de long, dont l'épaisseur du cortex est également importante (4 mm) pour un diamètre de 13 mm environ.
- un fragment de diaphyse humérale de 42 mm de long.
- onze fragments de diaphyses d'os longs indéterminés.
- deux fragments de métatarsiens-métacarpiens ou de diaphyses péronières.
- une trentaine de fragments d'os plats indéterminés.

L'étude de la partie de suture lambdoïde préservée montre que l'âge osseux du sujet incinéré

peut être compris entre 20 et 40 ans (I). Cet intervalle d'âge reste cependant hypothétique.

En conclusion, l'incinération découverte dans la carrière du Froid-Mont correspond à celle d'un adulte de sexe et de taille indéterminés, dont l'âge osseux probable est de 20 à 40 ans (l'âge dentaire est supérieur à 15 ans). Il nous est difficile à l'heure actuelle d'approfondir l'étude anthropologique de ces fragments et, de plus, nous devons déplorer l'absence d'éléments comparatifs avec les autres incinérations contemporaines qui ont été découvertes dans d'autres nécropoles et dont l'étude ostéologique reste encore à accomplir.

SÉPULTURE 2 :

La fouille de la sépulture n° 2 du Froid-Mont a permis la découverte d'une inhumation d'un sujet adulte de sexe féminin (2).

Description : l'individu est inhumé en terre libre, en **décubitus dorsal,** la tête tournée à gauche, le front reposant sur la lèvre du vase déposé avec le corps. Le tronc est parfaitement horizontal comme le montre la disposition des côtes symétriques par rapport à l'axe vertébral. Les membres supérieurs sont parallèles à l'axe du tronc ; le coude droit légèrement fléchi ; la main droite reposant sur le grand trochanter fémoral droit, en pronation complète. La main gauche, en pro-supination, est plaquée sur la face latérale externe de la cuisse, à cinq centimètres du grand trochanter fémoral gauche. Le bassin est horizontal, la face postérieure du sacrum reposant sur le fond de la fosse, les os coxaux ayant légèrement basculé en dehors lors de la désorganisation des ligaments pubiens.

Les membres inférieurs sont allongés parallèlement à l'axe du corps. Le membre inférieur droit est en extension complète, la face postérieure des os longs reposant à même le fond de la fosse. Le membre inférieur gauche montre une légère flexion du genou, le tibia reposant par sa face latérale externe sur la craie. Le pied droit est dans l'axe du membre inférieur, les métatarsiens et les phalanges ayant basculé en avant des os du tarse. Le pied gauche présente une flexion plantaire de 45°.

Malgré l'apparente bonne conservation du squelette, les éléments osseux sont fortement dégradés. Les épiphyses des os longs, les corps vertébraux et les os plats étaient pulvérulents, et malgré l'application d'une résine auto-polymérisable au fur et à mesure du dégagement des os, de nombreux éléments n'ont pu être récupérés. Des mesures anthropologiques ont été effectuées in-situ (3) afin de compléter le relevé topographique de cette sépulture et permettre une éventuelle reconstitution ultérieure (4).

- taille in-situ (du vertex à l'extrémité inférieure du calcanéum) : 158 cm.
- diamètre bi-acromial : 32 cm.
- longueur humérus (moyenne) : 29 cm.
- longueur avant-bras (moyenne) : 24 cm.
- diamètre bi-trochantérien : 31 cm.
- distance vertex-ligne joignant les sommets des têtes fémorales : 76 cm.
- longueur fémurs (du sommet de la tête humérale à la face supérieure du plateau tibial) : 42 cm.
- longueur tibias : 35 cm.
- hauteur trochanter - "sol" (du sommet du grand trochanter à l'extrémité inférieure du calcanéum) : 79 cm.

Etude Ostéométrique :

I - le crâne : (5)

Le crâne est incomplet et polyfragmentaire. Le massif facial supérieur a été complètement dissous hormis le malaire droit et un fragment du maxillaire supérieur droit. Il comprend :

- l'os frontal, pratiquement complet. Une partie de la région glabellaire et de l'arcade orbitaire gauche sont absentes.
- le pariétal gauche et droit, en onze fragments, dont manquent une partie de la région bregmatique et les régions ptériques,
- l'occipital en cinq fragments, la partie antérieure au trou occipital étant détruite,
- le temporal gauche et droit sans les écailles ;
- le sphénoïde dont manque une partie importante des grandes et petites ailes,
- les autres os de l'étage antérieur et moyen du crâne sont trop fragmentaires pour être étudiés,
- la mandibule, en neuf fragments, est complète et a pu être analysée.

La face exocrânienne de la calva est très dégradée et le cortex présente de nombreux sillons dûs aux érosions par les racines des végétaux ayant poussé dans le remblai de la fosse, voire même par des lombrics qui ont perforé par endroits les os minces.

Les mensurations (en millimètres) du crâne s'ordonnent comme suit :

- longueur maximum (ou glabellaire-occipitale)	: 182-184.
- largeur maximum	: 136 mm
- hauteur basion-bregma	: 138-140 mm
- hauteur porion-bregma	: 108 mm
- épaisseur du pariétal gauche	: 3 à 4 mm
- diamètre frontal minimum	: 103-105
- diamètre maximum bizygomatique	: 142 ?
- hauteur de la face (gnathion-nasion)	: ?
- hauteur de la partie supérieure de la face	: ?
- hauteur basion-nasion	: ?
- hauteur basion-prosthion	: ?
- hauteur nasale	: ?
- largeur nasale	: ?
- hauteur orbitaire	: ?
- largeur orbitaire	: ?
- largeur inter-orbitaire	: ?
- largeur bi-orbitaire	: 100 ?
- longueur du palais	: ?
- largeur du palais	: ?
- largeur bi-condylaire	: 114
- hauteur de la symphyse	: 30
- diamètre inter-gonions	: 93
- largeur minimale de la branche ascendante	: 30
- indice facial morphologique	: ?
- indice facial supérieur	: ?
- indice fronto-pariétal	: 75,7 eurymétope (front large)
- indice transverso-zygomatique	: 104,4
- indice nasal	: ?
- indice orbitaire	: ?
- indice palatin de l'arcade	: ?
- indice crânien horizontal	: 74,7 mésocrâne (intermédiaire entre crâne allongé et crâne arrondi)
- indice crânien de hauteur-largeur	: 101,4 acrocrâne (crâne haut)
- indice crânien moyen de hauteur	: ?

Ce crâne, dont la capacité calculée par la méthode indirecte de Lee-Pearson est de 1344 - 1358 cm^3, ne présente aucune anomalie morphologique ni pathologique. Son indice horizontal le place dans la catégorie des crânes mésocéphales (6), à front large non fuyant et une face, bien que très endommagée, apparemment large.

Le prognathisme bi-maxillaire et alvéolo-nasal n'a pu être déterminé compte-tenu des importantes dégradations du massif facial. Son intégration dans une classe raciale d'après ses caractères morphologiques est délicate ; il présente en effet plusieurs caractères de la race caucasoïde (avec plusieurs caractères proches des sous-races celte et alpine) mais il nous manque beaucoup trop d'éléments pour en affirmer davantage.

L'observation des sutures crâniennes préservées a permis d'évaluer l'âge osseux de cet individu qui est compris entre 30 et 40 ans comme l'objective le tableau page suivante.

2 - La mandibule et le fragment maxillaire supérieur :

L'étude de la mandibule de cet individu s'est révélée particulièrement intéressante par la présence de nombreux foyers infectieux visibles à l'œil nu et sur un cliché orthopantomographique (7).



Orthopantomogramme de la mandibule de la défunte de la sépulture 2 du Froid-Mont. Cliché P. BARBET.

Le fragment maxillaire supérieur droit préservé comprend les 2/3 antérieurs de l'os, la partie postérieure de l'arcade dentaire et l'apophyse montante

---

1 - Début du processus d'ossification de la suture lamdoïde (partie confinant au lambda) : 21 à 26 ans. Fin du processus d'ossification : 30 ans jusqu'au coefficient 2,3 (d'après T.W. TODD et D.V. LYON). Le coefficient calculé ici est compris entre 1,5 et 1,8.

2 - Nous tenons à remercier M. D. PITON et l'équipe efficace des fouilleurs sous sa direction qui ont permis d'effectuer le dégagement des structures de cette sépulture avec toutes les précautions nécessaires et ce malgré des conditions climatiques particulièrement difficiles.

3 - La technique pour la prise des mesures ostéométriques est celle d'écrire dans P. BARBET : **Premières analyses des ossements de Nouvion-en-Ponthieu ;** rapport déposé à la D.R.A.H. de Picardie p. 31-32.

4 - Le mobilier osseux sera déposé, avec le mobilier céramique et métallique, au Musée de Breteuil.

5 - Une reconstitution partielle du crâne et des os longs a été effectuée afin d'éviter les dégradations de ce matériel osseux fragile lors des différents relevés anthropométriques.

6 - "Les mésocéphales seraient des hétérozygotes. De nos jours s'est fait sentir une nette brachycéphalisation, surtout à partir du Néolithique. Pendant l'âge du Bronze des préhistoriens, des populations d'Europe du Nord, précédemment dolichocéphales, auraient été presque entièrement remplacées par des brachycéphales. Après une récession pendant la période de colonisation romaine, la brachycéphalie aurait de nouveau et, jusqu'à nos jours, envahi l'Europe centrale et orientale ainsi que les régions continentales de l'Europe de l'Ouest" — Extrait du **Précis de Paléontologie humaine** de H. MONTOCCHIO p. 120-121.
Il est possible que l'individu étudié dans cet article vivait à une phase de transition où se seraient produits des croisements génétiques.

7 - cf. P. LEGOUX sur l'intérêt de l'étude radiologique pour la détermination de l'âge dentaire.



sont manquantes. Le plancher du sinus maxillaire est visible, sans anomalie pathologique apparente.

La mandibule, complète, a été trouvée en plusieurs fragments et a dû être restaurée pour en effectuer l'étude. De forme harmonieuse, elle présente une éminence mentonière peu marquée, les angles goniaques sont émoussés avec quelques sillons et crêtes massétérines visibles. L'angle goniaque est de 120 degrés.

La denture peut être schématisée comme ci-après :

```
droite                                  gauche
        a   bb c   |
            4321   |        ?
-------------------|-------------------------
        87654321   |   12345678
        d  e       |      f  g
```

L'étude macroscopique et radiographique ont permis d'établir que :
- a) les molaires supérieures droites ont été perdues ante-mortem. L'os alvéolaire à ce niveau montre une résorbtion cicatricielle ancienne.

- b) présence de granulômes apicaux visibles sur la radiographie.
- c) racine de l'incisive centrale supérieure perdue post-mortem ? La cavité alvéolaire semble saine.
- d) 3eme molaire inférieure droite perdue ante-mortem avec petite cavité alvéolaire cicatricielle récente.
- e) présence d'une cavité kystique apicale mal limitée avec alvéolyse de la racine distale évoquant un foyer d'ostéite mandibulaire en regard d'une 1ere molaire inférieure droite fortement cariée.
- f) 1ere prémolaire inférieure gauche perdue post-mortem ? L'alvéole semble saine.
- g) 1ere molaire inférieure gauche perdue ante-mortem avec affection apicale kystique récente.

Toute la face supérieure de la mandibule présente une résorbtion importante de l'os alvéolaire de 2 à 4 mm, secondaire à une parodontopathie dûe, comme le laisse supposer l'examen de la denture, à une très mauvaise hygiène bucco-dentaire. Des caries importantes sont visibles sur :

```
D                                       G
        76  3      |      567
        ab  c      |      def
```

- a) carie radiculaire à la face vestibulaire et des sillons de la face triturante.
- b) carie corono-radiculaire distale et coronaire mésiale.
- c) carie corono-radiculaire distale.
- d) carie radiculaire distale.
- e) carie radiculaire distale et des sillons de la face triturante.
- f) carie radiculaire mésiale et corono-radiculaire de la face vestibulaire.

Des dépots de tartre peuvent être observés sur toutes les dents inférieures, au niveau des faces linguales des dents mais également sur les faces vestibulaires. Une application de résine sur les dents a permis de conserver ces dépôts qui souvent disparaissent lors du nettoyage des fragments dentaires découverts. Ils s'organisent de la façon suivante :

```
D                                       G
        7654321    |   123  5  78
        abcdeef    |   ghi  j  kl
```

- a) dépôt radiculaire lingual.
- b) dépôt radiculaire lingual et vestibulaire.
- c) dépôt radiculaire lingual et corono-radiculaire vestibulaire.
- d) dépôt radiculaire lingual et vestibulaire.
- e) dépôt corono-radiculaire lingual et vestibulaire. Une cémentône est visible sur la face vestibulaire de la canine.
- f) dépôt corono-radiculaire vestibulaire et lingual.
- g) dépôt corono-radiculaire vestibulaire et lingual.
- h) dépôt corono-radiculaire vestibulaire et lingual.
- i) dépôt corono-radiculaire vestibulaire et lingual.
- j) dépôt corono-radiculaire vestibulaire.
- k) dépôt corono-radiculaire vestibulaire et radiculaire lingual.
- l) dépôt coronaire vestibulaire.

Aucun dépôt n'est visible sur les racines des dents supérieures.

L'érosion des faces triturantes est particulièrement visible sur les dents de la mâchoire inférieure. Habituellement attribuée à des habitudes alimentaires (8) et surtout constatée sur les molaires, elle est, ici, étendue à toutes les dents même les incisives et canines. Elle peut être schématisée comme ci-dessous :

```
            eeee?  |
            54321  |
D                                       G
        87654321   |   12345678
        ?cddddee   |   edd?d?dc
```

- e) absence d'émail visible (dent à l'état de racine).
- d) un peu d'émail visible en périphérie de la couronne, sillons inter-cuspidiens abrasés.
- c) reliefs cuspidiens très émoussés mais encore visibles.
- b) abrasion des sommets cuspidiens.
- a) surface triturante non usée ou très faiblement.

L'âge dentaire, compte-tenu de la présence sur arcade des dents de sagesse, est supérieur à 30 ans. Ces dents présentant un degré d'usure déjà avancé. Il est par contre difficile de donner une limite supérieure précise et nous retiendrons l'âge de 50 ans tout à fait arbitrairement.

De tels aspects de la denture des populations protohistoriques ont déjà été signalés dans plusieurs études et thèses (9). Dans le cas qui nous intéresse, il n'est pas à négliger l'hypothèse du décés secondaire à une complication infectieuse généralisée trouvant son origine dans ces multiples foyers infectieux décrits précédemment.

8 - Problème déjà étudié dans de nombreuses publications, en particulier : LECACHEUX B., PERIER A.L., et pour une période plus récente : HOLLANDE J., SALIN E. **Civilisation mérovingienne**, 2eme partie.

9 - BENAUDOT A., HARTWEG R., LECACHEUX B.

3 - Le Sacrum

Le sacrum est très dégradé. Seule la première vertèbre sacrée est complète, des quatre autres ne subsistent que la face antérieure des corps vertébraux. Il est de type hypobasal avec une surface articulaire corporéale supérieure présentant un léger épaississement de type arthrosique au niveau du bord antérieur du promontoire. Il faut noter une légère asymétrie des ailerons sacrés : l'aileron sacré gauche a le bord antérieur de sa surface auriculaire plus long (un centimètre en plus environ) et plus relevé en haut et en dehors que le droit. Il en résulte une asymétrie du détroit supérieur par rapport au plan sagittal médian du bassin.

A la face postérieure du sacrum, en dessous de l'apophyse articulaire supérieure et au-dessus et en dehors du premier trou sacré postérieur, existe une trace d'oxyde de bronze (?).

Ses mensurations sont les suivantes :

- hauteur antérieure : 100 mm (?)
- largeur maximum : 120 mm.
- indice longueur-largeur du sacrum : 120 (?) (platyhiérique).
- profondeur maximum : ?
- indice de concavité : ?

4 - Le Bassin :

Les os coxaux sont pratiquement complets. Sont absentes : la partie moyenne de l'aile iliaque droite, la presque totalité de l'aile iliaque gauche, les extrémités distales des branches ischio-pubiennes et les branches horizontales du pubis. Les crêtes iliaques sont relativement épaisses ; les cavités cotyloïdes profondes, sans aspect pathologique visible ; l'échancrure ischiatique est large, presque obtuse et la facette auriculaire sus-jacente présente un sillon sous auriculaire bien marqué ; surtout sur l'os coxal gauche ; absence de tubercule de Bouisson.

Ses mensurations sont les suivantes :

- hauteur du bassin : 205 mm (?)
- largeur maximum du bassin : 145 mm (?)
- indice hauteur-largeur du bassin : 141.
- diamètre sagittal du bassin : 100.
- diamètre transverse du bassin : 135.
- indice du détroit supérieur : 74,0 (platypellique)
- ouverture de la grande échancrure sciatique (selon Lazorthes) : 55 (?).
- profondeur de la grande échancrure sciatique : 35 (?).
- indice d'ouverture : 63,6
- angle d'ouverture : 85° environ.
- longueur du pubis : 78 à 82.
- longueur de l'ischion : 66 à 68.
- indice ischio-pubien (de Schultz) : 119.
- diamètre maximum du cotyle : 49

5 - Les fémurs :

Le fémur gauche, pratiquement complet, a été découvert en trois pièces. La face postérieure du grand et du petit trochanter, les faces latérales externes et internes des condyles sont détruites. Son aspect est grêle, avec un net aplatissement transversal de toute sa diaphyse et une ligne âpre à peine dessinée. Les insertions musculaires sont peu saillantes.

Le fémur droit, en cinq pièces, dont les faces latérales des condyles sont érodées, présente le même aspect que le gauche avec cependant des insertions musculaires plus marquées. Leurs mensurations sont les suivantes :

	fémur G.	fémur D.
- longueur bi-condylienne :	418	420
- longueur maximum :	420	422
- longueur au trochanter :	407	408
- diamètre sous-trochantérien antéro-postérieur :	24	23
- diamètre sous-trochantérien transverse :	34	36
- indice de platimétrie : hyperplatymérique :	70,5	63,8
Cet aplatissement sous-trochantérien très important est un caractère assez archaïque, très fréquent aux périodes préhistoriques et protohistoriques. Actuellement, il est de plus en plus rare et tend à disparaître. Son origine génétique ou myomorphologique n'est pas encore résolue (10).		
- diamètre antéro-postérieur au milieu :	22	23
- diamètre transverse au milieu :	28,5	28,5
- indice pilastrique (de Hrdlicka) : élevé	129,5	123,9
il correspond à une ligne âpre à peine dessinée et un élargissement transversal au milieu de la diaphyse.		
- diamètre maximum de la tête fémorale :	44	44
- largeur bi-condylienne maximum :	70	?
- taille calculée à partir des fémurs : (11) :	1560 mm	

6 - Les Tibias :

Le tibia gauche est très érodé, en cinq morceaux, avec l'épiphyse supérieure et une partie de la face latérale interne de l'épiphyse inférieure manquantes. La diaphyse a un aspect grêle, le cortex est très fin (1 à 3 mm d'épaisseur), la trame médullaire a totalement disparu ; la crête tibiale antérieure est saillante avec un aspect arqué vers l'avant de la diaphyse.

Le tibia droit est plus complet. Manquent la partie latérale externe du plateau tibial et la partie inférieure épiphysiaire. L'aspect de la diaphyse est identique au tibia gauche avec un aspect nettement déjeté en arrière du plateau tibial.

Leurs mensurations sont les suivantes :

	tibia G.	tibia D.
- longueur totale sans les épines :	350 ?	351
- diamètre antéro-postérieur au milieu :	26	24
- diamètre transverse au milieu :	20	19
- indice d'épaisseur au milieu :	76,9	79,1
- diamètre antéro-postérieur au trou nourricier :	31	28
- diamètre transverse au trou nourricier :	22	21,5
- indice cnémique (ou de platycnémie) : eurycnémique.	70,9	76,7
- largeur maximum du plateau tibial :	?	70 ?

Plusieurs caractères morphologiques de la ceinture pelvienne et ses mensurations et indices sont en faveur du sexe féminin du sujet. De même, la longueur des tibias, celle des fémurs et leur rapport en fonction de la taille du sujet sont également caractéristiques du sexe féminin.

7 - Les Péronés :

Sont incomplets et ne présentent aucune particularité morphologique.

8 - Les Humérus :

L'humérus gauche est complet ; seule une partie du trochiter est détruite. Son aspect est grêle avec accentuation de la concavité de la moitié inférieure du bord antérieur sur l'humérus vu de profil, dûe à une tubérosité deltoïdienne saillante. Les facettes d'insertion musculaire au niveau du trochin sont importantes et réalisent de véritables exostoses. La zône d'insertion de la capsule de la tête humérale présente de légers remaniements de type arthrosique.

La face postérieure de l'épicondyle latéral, au dessus de l'insertion du muscle anconé, objective une trace d'oxyde de bronze de un centimètre de large.

L'humérus droit est très dégradé (manquent les deux épiphyses) et possède des caractères moins accentués que l'humérus gauche.

9 - Les Radius :

Le radius droit est entier. Son aspect est grêle avec les saillies osseuses des surfaces articulaires bien visibles.

Le radius gauche, dont l'épiphyse inférieure est détruite, présente les mêmes caractères.

10 - Les Cubitus :

Le cubitus gauche dont l'olecrâne et l'épiphyse inférieure sont fusées, a une diaphyse mince aux reliefs articulaires épiphysiaires accentués.

Le cubitus droit, dont ne subsiste que la diaphyse, a un aspect plus massif que le gauche. La moitié inférieure du cortex est parfaitement lisse, non érodée. Cette extrémité ne reposait pas directement sur la craie.

Les mensurations des os longs des membres supérieurs sont les suivantes :

	Gauche	Droit
- longueur maximum de l'humérus :	296	296 ?
- diamètre maximum antéro-postérieur de la tête humérale :	40	?
- longueur maximum du radius :	225 ?	225
- longueur maximum du cubitus :	238-240	?
- diamètre maximum transverse du cubitus :	17	?
- diamètre antéro-postérieur du cubitus :	19	?
- indice de platôlénie (de Verneau) : eurôlénique :	89,4	?

11 - Les Omoplates :

Sont très dégradées. Ne subsistent que les tiers externes (surface articulaire scapulo-humérale, acromion, apophyse coracoïde et une partie du pilier).

L'apophyse coracoïde gauche semble plus massive et plus longue que la droite. Les surfaces articulaires ont des reliefs accentués. Aucune mesure n'a pu être effectuée.

12 - Les astragales :

Sont assez dégradées de même que les autres os du tarse. Leurs mensurations sont les suivantes :

	Gauche	Droite
- largeur de l'astragale :	39	40
-longueur maximale de l'astragale :	50 ?	55
- indice de largeur :	78,0	72,7

Autres indices anthropologiques :

- indice brachial :	76,0
- indice intermembral :	67,5
- indice huméro-fémoral :	70,4
- indice crural :	83,5

CONCLUSION :

L'individu inhumé découvert dans la sépulture n° 2 du Froid-Mont est un sujet adulte, de sexe féminin, âgé de 30-40 ans (probablement plus près de 40 ans que de 30), dont la taille est de 1,56 - 1,58 mètre. Cet individu de taille moyenne possède une ossature assez grêle, voire fragile (l'aspect des tibias en particulier est à la limite du pathologique et pourrait être la conséquence d'un déficit vitaminique dans l'enfance ou d'une carence protéinique) ; la musculature est relativement développée ; les surfaces des différentes articulations montrent quelques remaniements arthrosiques, surtout au niveau du rachis cervical et dorsal. Aucune blessure, récente ou ancienne, n'a été décelée sur les surfaces osseuses. Le seul élément pathologique net et irréfutable est la présence de nombreux foyers infectieux bucco-dentaires.

---

10 - cf. OLIVIER G.

11 - cf. ELIAKIS E., ELIAKIS E. et JORDANIDIS P., FULLY G.

BIBLIOGRAPHIE

- BENAUDOT A. **Etude biométrique crânio-faciale et dentaire d'adultes gaulois et gallo-romains du Nord de la France.** Thèse de 3eme cycle de chirurgie dentaire.

- ELIAKIS E. **Présentation d'un abaque servant à la détermination de la stature d'après la longueur des os longs.** Bulletin de la société d'Anthropologie de Paris 1972, 9.

- ELIAKIS E. et JORDANIDIS P. **Détermination de la taille d'après la mensuration des os longs.** Annales de médecine légale, 1966, 46.

- FOURNIER E. **Eléments de médecine légale.** Flammarion éditeur.

- FULLY G. **Une nouvelle méthode de détermination de la taille.** Annales de médecine légale, 1956,36.

- HARTWEG R. **Remarques sur la denture et statistiques sur la carie en France aux époques préhistoriques et protohistoriques.** Bulletin de la société d'anthropologie de Paris 1972, 9.

- HOLLANDE J. **Le cimetière mérovingien de Vron (Somme) Etude ondotologique.** Thèse de doctorat en chirurgie dentaire. Lille 1976.

- LECACHEUX B. **Etude paléo-pathologique de la denture des anciens habitants de la Normandie, du Néolithique au Moyen-Age.** Thèse de doctorat en chirurgie dentaire. Paris, 1970, ACEMC édit.

- LEGOUX P. **Détermination de l'âge dentaire de fossiles de la lignée humaine.** Maloine édit. Paris 1966.

- MONTOCCHIO H. **Précis de paléonthologie humaine, 1965.** Société d'édition d'enseignement supérieur. Paris.

- OLIVIER G. **Anatomie anthropologique.** Vigot frères édit. 1965.

- PERIER A.L. **Usure, abrasion, érosion en pratique odonto-stomatologique,** N° 141 édit. P.O.S. Genève 1949.

- TODD T.W. et LYON D.V. **Ectocranial closure.** Amer. J. Phys. Anthr. vol. VII - VIII, 1925.